

# Aumento orizzontale di cresta atrofica eseguito con utilizzo di membrana in PTFE rinforzata in titanio.

Colombo Fabrizio  
Private practice in Milan, Italy



## Introduzione e obiettivi

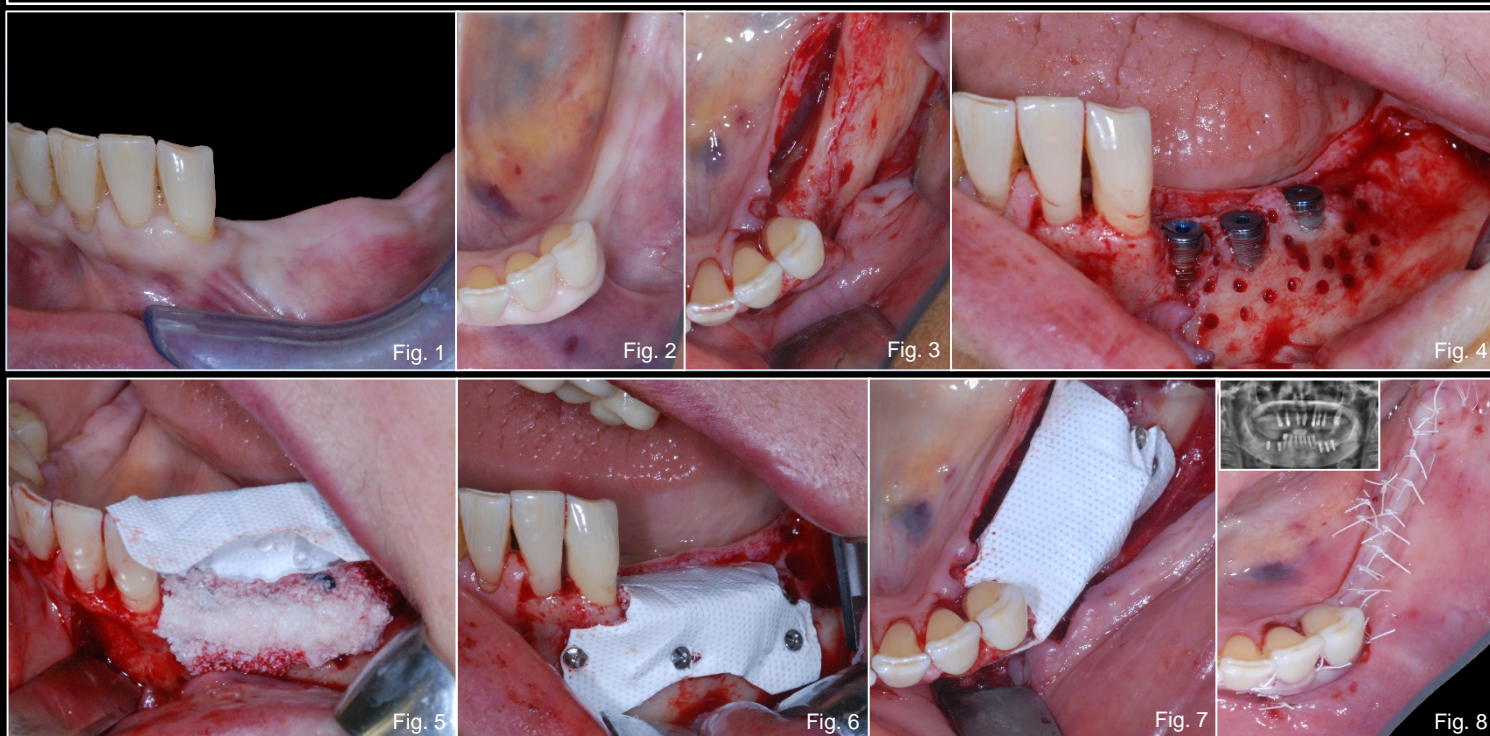
La riabilitazione implanto-protesica può essere attualmente considerata un'alternativa terapeutica predicibile e affidabile nel lungo periodo; situazioni cliniche caratterizzate da parziale o completa assenza di osso alveolare possono rappresentare un limite all'inserimento di impianti endo-ossei. Al fine di superare le tali difficoltà operative, negli anni, sono state proposte diverse metodologie in grado di ricostruite le creste alveolari atrofiche.

Lo scopo di questo lavoro è di descrivere il trattamento di un'atrofia orizzontale in regione III quadrante con l'utilizzo di GBR (Guided Bone Regeneration).

## Materiali e Metodi

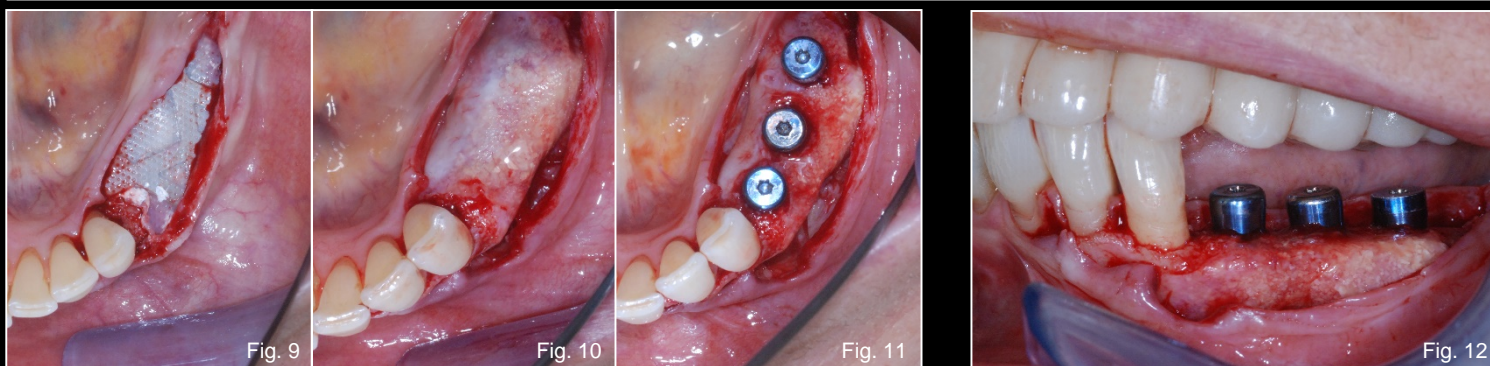
Le valutazioni pre-operatorie si basano sullo studio di esami radiografici (endorali, Opt e T.C. Cone Beam) e sull'esame obiettivo; la paziente presenta un'atrofia di IV grado secondo Cawood & Howell in regione III quadrante e una discreta quantità di tessuto cheratinizzato che riveste la cresta alveolare edentula (fig. 1 e fig. 2). Il suo stato di salute generale non rappresenta controindicazione relativa o assoluta all'esecuzione di un intervento di chirurgia orale e/o implantologia. Dopo aver valutato le opportune alternative terapeutiche si propone alla paziente il posizionamento di impianti endo-ossei in zona 34-35-36 e la contestuale rigenerazione ossea della cresta alveolare vestibolare. L'intervento inizia con l'esecuzione di anestesia plessica loco-regionale e il disegno di un lembo crestale a tutto spessore con svincolo di rilascio disto-vestibolare in zona 3.8, intrasulcolare nel margine gengivale libero di 33 e 32 e svincolo di rilascio verticale mesialmente al 32 (fig. 3). Lo scollamento a tutto spessore evidenzia una cresta alveolare a lama di coltello; dopo aver eseguito i rilasci periostali del lembo vestibolare e linguale si prosegue con la preparazione dei siti implantari e dei i fori periferici di osteopromozione. Il posizionamento degli impianti avviene prestando particolare attenzione al raggiungimento di un'elevata stabilità primaria. Le superfici vestibolari degli impianti inseriti presentano una superficie esposta pari a circa 6 mm per il 34, 4 mm per il 35 e 3 mm per il 36 (fig. 4). Il trattamento del difetto avviene con il posizionamento di una membrana in PTFE "Cytoplast" e innesto osseo particolato composto da osso autologo prelevato dal corpo mandibolare sx e biomateriale eterologo di origine bovina "Bioss Geistlich" (miscelati in una percentuale di circa 50%) (fig. 5). Dopo la fissazione della membrana (fig. 6 e fig. 7) si applica una sutura a materassaio orizzontale rifinita con dei punti singoli staccati che garantisca una chiusura ermetica, di prima intenzione e passiva dei lembi (fig. 8).

I controlli radiografici e clinici evidenziano un fisiologico decorso post-operatorio; a 8 mesi dall'intervento di innesto viene effettuato il rientro chirurgico di rimozione della membrana. Il lembo è a tutto spessore crestale e si estende mesialmente intrasulcolare in regione 33-32 e 31 (fig. 9). La rimozione della barriera protettiva rivela una buona quota di osso neoformato e la risoluzione del difetto osseo iniziale (fig. 10 e fig. 11); sugli impianti osteointegrati vengono avvitati i monconi di guarigione (fig. 12) ai quali si ancorano i lembi grazie ad una sutura a punti singoli staccati.



## Risultati e Conclusioni

Il caso clinico illustrato descrive il protocollo operativo della Gbr eseguita con membrane non riassorbibili in d-PTFE rinforzate in titanio. L'atrofia orizzontale che caratterizzava inizialmente la cresta ossea edentula è stata risolta ottenendo una quota ossea quantitativamente soddisfacente che rende predicibile il trattamento nel lungo periodo. La passivazione dei lembi vestibolare e linguale durante la prima fase chirurgica ha permesso di chiudere la ferita per prima intenzione evitando l'esposizione precoce della membrana che avrebbe portato ad un fallimento della terapia stessa. L'intervento di rimozione della membrana non riassorbibile e contestuale posizionamento dei monconi di guarigione permettono di apprezzare clinicamente la bontà della durezza dell'osso neoformato.



## Bibliografia

1. Simion M, Jovanovic SA, Tinti C, Parma-Benfenati S. Long-term evaluation of osseointegrated implants inserted at the time or after vertical ridge augmentation. A retrospective study on 123 implants with 1-5 year follow-up. *Clinical Oral Implants Research* 2001;12:35-45.
2. Zitzmann NU, Schärer P, Marinello CP. Long-term results of implants treated with guided bone regeneration: A 5-year prospective study. *The International Journal of Oral & Maxillofacial Implants* 2001;16:355-3